

PROCESOS PARASITARIOS DETECTADOS EN CIERVOS (*Cervus elaphus*) ABATIDOS EN LA PROVINCIA DE TOLEDO

J. SAN MIGUEL, G. ÁLVAREZ Y M. LUZÓN

Depto. Patología Animal I (Sanidad Animal). Fac. Veterinaria, Univ. Complutense de Madrid. Avda. de Puerta de Hierro s/n. 28040 Madrid. (mluzon@eucmos.sim.ucm.es)

RESUMEN

En este trabajo se indican los resultados de un estudio parasitológico realizado sobre la población de ciervos (*Cervus elaphus*) de la finca "Quintos de Mora" (Los Yébenes, Toledo). El estudio se realizó sobre 156 ciervos de entre varios meses y 11 años de edad, abatidos mediante caza selectiva entre enero de 1998 y septiembre de 1999. Por análisis post-mortem se detectaron los siguientes parasitismos: infestación por garrapatas (Acarina, Ixodidae: *Rhipicephalus bursa* y *Hyalomma lusitanicum*) en piel; hipodermosis (Diptera, Hypodermatidae: *Hypoderma actaeon*) y filariosis (Spirurida, Onchocercidae: *Onchocerca* sp.) en tejido conjuntivo subcutáneo; oestrosis (Diptera, Oestridae: *Pharyngomyia picta* y *Cephenemyia auribarbis*) en cabeza; protostrongilidosis (Strongylida, Protostrongylidae: *Elaphostrongylus cervi*) en pulmón; gongylonemosis (Spirurida, Thelaziidae: *Gongylonema pulchrum*) en esófago; tricostrongilidosis (Strongylida, Trichostrongylidae) en abomaso; cestodosis (Cyclophyllidea, Anoplocephalidae: *Moniezia benedeni*) en intestino delgado; esofagostomosis (Strongylida, Chabertiidae: *Oesophagostomum*) y tricuriosis (Enoplida, Trichuridae: *Trichuris*) en ciego; elaeophorosis (Spirurida, Onchocercidae: *Elaeophora elaphi*) y cisticercosis (Cyclophyllidea, Taeniidae: *Cysticercus tenuicollis*) en hígado; sarcosporidiosis (Apicomplexa, Sarcocystidae: *Sarcocystis* sp.) en musculatura.

Palabras clave: Artropodosis, *Cervus elaphus*, Ciervo, Cestodosis, España, Nematodosis, Protozoosis, Toledo.

ABSTRACT

Parasites of red deer (Cervus elaphus) in Toledo

The results of a parasitological study on the red deer (*Cervus elaphus*) population from the park "Quintos de Mora" (Los Yébenes, Toledo) are presented. One hundred and fifty six deer (< 1- to 11-year-old) shot by selective hunting from January 1998 to September 1999 were sampled by post-mortem analysis. Parasitism was detected as follows: ticks (Acarina, Ixodidae: *Rhipicephalus bursa* and *Hyalomma lusitanicum*) on the skin; hypodermosis (Diptera, Hypodermatidae: *Hypoderma actaeon*) and filariosis (Spirurida, Onchocercidae: *Onchocerca* sp.) in the subcutaneous tissue; oestrosis (Diptera, Oestridae: *Pharyngomyia picta* and *Cephenemyia auribarbis*) in head; protostrongylidosis (Strongylida, Protostrongylidae: *Elaphostrongylus cervi*) in lungs; gongylonemosis (Spirurida, Thelaziidae: *Gongylonema pulchrum*) in esophagus; tricostrongylidosis (Strongylida, Trichostrongylidae) in abomasum; cestodosis (Cyclophyllidea, Anoplocephalidae: *Moniezia benedeni*) in small intestine; oesofagostomosis (Strongylida, Chabertiidae: *Oesophagostomum*) and tricuriosis (Enoplida, Trichuridae: *Trichuris*) in caecum; elaeophorosis (Spirurida, Onchocercidae: *Elaeophora elaphi*) and cisticercosis (Cyclophyllidea, Taeniidae: *Cysticercus tenuicollis*) in liver; sarcocystosis (Apicomplexa, Sarcocystidae: *Sarcocystis* sp.) in muscles.

Key words: Artropodosis, *Cervus elaphus*, Cestodosis, Nematodosis, Protozoosis, Red Deer, Spain, Toledo.

INTRODUCCIÓN

Entre los ungulados silvestres que pueblan las sierras españolas, el ciervo ibérico (*Cervus elaphus hispanicus*) es la especie autóctona de mayor importancia cinegética. Desde mediados del siglo XX, esta especie ha sido objeto de sucesivas repoblaciones, tanto de carácter oficial como privado, en un gran número de provincias españolas y en la actualidad se encuentra en franca expansión, hallándose prácticamente distribuido por todo el territorio nacional. Como consecuencia del auge alcanzado por la caza del ciervo en muchas regiones del centro y sur de España, se ha incrementado de forma notable el manejo intensivo de esta especie, con la proliferación de los vallados cinegéticos que en muchos casos albergan densidades muy superiores a los 20 ejemplares/km², que es el límite tolerable, siempre que se aporte un suplemento alimenticio a los animales a lo largo de todo el año (Soriguer et al. 1994).

Uno de los problemas derivados de la densidad elevada de animales es el riesgo de parasitosis. Las cargas parasitarias que albergan las poblaciones silvestres en condiciones naturales pueden incrementarse como consecuencia de una concentración excesiva de animales, originando procesos clínicos especialmente graves en individuos jóvenes, debilitados o malnutridos, como puede ocurrir con las nematodosis gastrointestinales y broncopulmonares asociadas a la cría intensiva de ciervos (Fletcher 1982, Watson y Charleston 1983, Drozd et al. 1997, Connan 1998). Por otra parte, con independencia de la concentración de animales, determinadas parasitosis específicas del ciervo (miasis nasofaríngeas y cutáneas) son procesos estacionales, dependientes de la climatología local, que en años propicios pueden provocar infestaciones masivas en algunos animales. En el plano epidemiológico, por su parte, es importante considerar el posible papel del ciervo como reservorio potencial de muchas especies parásitas para los rumiantes domésticos (trematodos hepáticos y digestivos, nematodos digestivos y pulmonares) (Hugonnet et al. 1981, Lafranchi et al. 1984, Hood et al. 1997). En el campo de la salud pública, las infestaciones por ixódidos en esta especie animal podrían ser especialmente relevantes en la transmisión de determinadas zoonosis como la ehrlichiosis humana (Dawson et al. 1994) o la enfermedad de Lyme (Matuschka et al. 1993).

Por todo ello, dentro de las estrategias de gestión cinegética de esta especie, es necesario conocer las parasitosis que afectan a las diferentes poblaciones y su epidemiología, con el fin de aplicar medidas preventivas encaminadas a la obtención de un buen estado sanitario y un óptimo aprovechamiento cinegético. Con esta finalidad se planteó el estudio de los principales parasitismos presentes en la población de ciervos de la finca "Quintos de Mora" (Toledo), cuyos resultados preliminares se exponen en este trabajo.

MATERIAL Y MÉTODOS

* *Localización y descripción de la finca:* el estudio se llevó a cabo en la finca “Quintos de Mora”, adscrita al Organismo Autónomo Parques Nacionales. La finca está ubicada en la comarca de las Guadalerzas, perteneciente al término municipal de Los Yébenes, en el extremo sur de la provincia de Toledo, y forma parte de las estribaciones nororientales de los Montes de Toledo. Abarca una extensión de 6.864 Ha. totalmente cercadas, y se compone de un valle central de 800 m de altitud, situado entre dos alineaciones montañosas que forman parte de las Sierras de las Guadalerzas (umbría) y el Pocito (solana), con elevaciones máximas de 1.235 m. La climatología es del tipo Mediterráneo y la vegetación original responde a los parámetros climáticos de la zona, con predominio de encinares. Como coto de caza, la gestión cinegética de la finca se centra sobre todo en el aprovechamiento del ciervo, aunque también del jabalí. Se calcula una población actual de ciervos de entre 2.500 y 3.000 ejemplares, lo que equivale a una densidad próxima a los 35-40 animales / 100 Ha.

* *Características del muestreo:* los muestreos se llevaron a cabo con periodicidad mensual, desde enero de 1998 a enero de 1999 y desde julio a septiembre de 1999, sobre un total de 156 animales abatidos mediante caza selectiva, analizándose como promedio nueve ejemplares cada mes. El intervalo de edad abarcado fue de menos de un año a once años, con un 8% de crías (< 1 año), un 21% de jóvenes (1 año) y un 71% de animales adultos (> 1 año).

* *Metodología:* en todos los animales se realizó la inspección macroscópica de la piel para la detección de ectoparásitos, así como la necropsia, desuello y recogida e inspección sistemática de muestras (piel, cabeza, vísceras torácicas y abdominales, musculatura y heces) para la detección de endoparásitos, tal como se esquematiza a continuación:

1. Piel: inspección de la cara externa (ectoparásitos) e interna (larvas de *Hypoderma* y nódulos de filarias).
2. Cabeza: separación de la base del cuello y apertura craneana longitudinal, para la inspección de los cornetes nasales y de las fosas faríngeas (larvas de oéstridos).
3. Musculatura: recogida de muestras duplicadas de miocardio, esófago y diafragma y almacenamiento respectivamente en refrigeración y formol salino para su posterior estudio triquineloscópico e histológico (quistes microscópicos de sarcosporidios).

4. Tubo digestivo: recogida y refrigeración de esófago, abomaso y ciego. Inspección de mucosa de esófago (nematodos espirúridos); inspección de mucosa y recogida de contenidos de abomaso y ciego (nematodos gastrointestinales).
5. Heces: recogidas directamente del recto. Almacenadas en refrigeración para su posterior análisis por los métodos coprológicos rutinarios (huevos y larvas de helmintos).
6. Mesenterio: búsqueda de cisticercos.
7. Tráquea y pulmón: apertura de los primeros tramos del árbol respiratorio (*Dictyocaulus*) e inspección de la superficie pulmonar (nódulos de protostrongílicos).
8. Hígado: inspección superficial y al corte del parénquima (cisticercos, quistes hidatídicos) y conductos biliares (trematodos hepáticos). Sección de la vena porta (filarias).

Todos los parásitos detectados fueron almacenados en etanol al 70% para su posterior identificación.

RESULTADOS Y DISCUSIÓN

A continuación, se indican por localización los parasitismos detectados:

Piel.- Por inspección cutánea se detectó la presencia de garrapatas (Acarina, Ixodidae) en los animales en todos los meses del año y con mayor profusión en los meses más cálidos. Se identificaron dos especies: *Rhipicephalus bursa* y *Hyalomma lusitanicum*. *Rhipicephalus bursa* es una garrapata que utiliza dos hospedadores en su ciclo biológico y posiblemente sea la especie más comúnmente detectada en las estepas peninsulares, llegando a alcanzar en épocas propicias prevalencias cercanas al 100% e intensidades muy elevadas en los rumiantes domésticos (Encinas Grandes et al. 1999). *Hyalomma lusitanicum* es una garrapata de tres hospedadores que tiene en el Sistema Central el límite norte de su distribución en el oeste peninsular y su principal interés reside en ser, posiblemente, el principal vector de *Theileria annulata* en España (Encinas Grandes et al. 1999). Las dos especies de ixódidos detectadas en este estudio han sido las más prevalentemente encontradas en ciervos del centro y sur de España (Hueli y Díaz Saez 1987, Valcárcel et al. 1999).

Tejido subcutáneo.- En la cara interna de la piel de los animales abatidos se observó la presencia de larvas de moscas del género *Hypoderma* (Figura 1) (Insecta, Hypodermatidae). Se detectaron larvas dentro de granulomas subcutáneos desde septiembre hasta mayo, con prevalencias muy elevadas (79-100%) en los meses centrales. En todos los casos, las larvas fueron identificadas como *H. actaeon*. Esta especie, parásita exclusivamente de *Cervus elaphus*, ha sido igualmente detectada

en áreas del centro y sur de España por Pérez et al. (1995). *Hypoderma diana*, especie también parásita del ciervo aunque no es éste su hospedador principal, ha sido también hallada en ciervos del sur de España (Martínez Gómez et al. 1990). La hipodermosis es una parasitosis bien conocida en vacuno doméstico, cuyas especies son causa de importantes pérdidas económicas, debido fundamentalmente al deterioro de los cueros. A diferencia de lo que ocurre con las *Hypoderma* spp. bovinas, se desconoce la ruta migratoria de las especies que parasitan al ciervo.

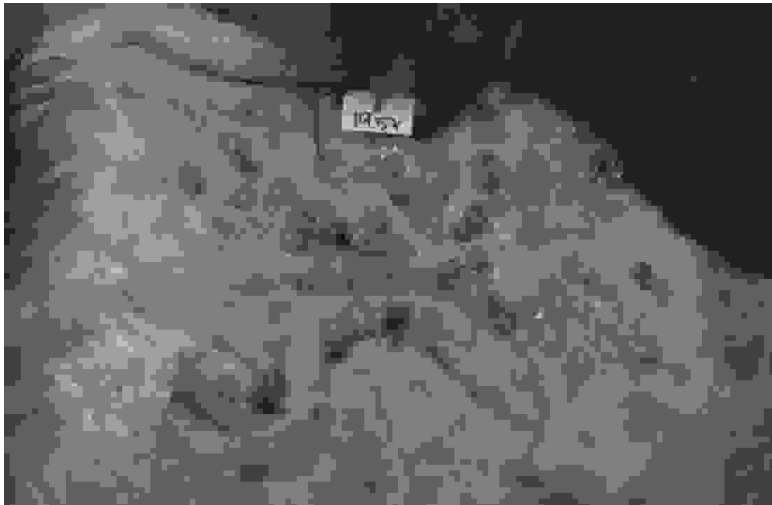


Figura 1. Larvas de *Hypoderma actaeon* en el interior de granulomas, en la cara interna de la piel.
Hospedador: *Cervus elaphus*. Quintos de Mora (Toledo), 1998/99

Larvae of Hypoderma actaeon within deer hide. Host: Cervus elaphus. Quintos de Mora (Toledo), 1988/99

Igualmente, en la cara interna de las pieles se observó parasitación por adultos del género *Onchocerca* (Spirurida, Onchocercidae) en un 25% de los animales. La oncocercosis es una filariosis detectable por la presencia de nódulos duros bajo la piel, de varios centímetros de diámetro, en cuyo interior se encuentran enrollados los parásitos adultos (Figura 2). Las escasas referencias encontradas en la bibliografía sobre la detección de *Onchocerca* spp. (*O. jakutensis*, *O. flexuosa*, *O. garmsi* y *O. skrjabini*) en *Cervus elaphus* proceden de Europa central (Barus y Koubek 1993, Demiaszkiewicz 1993, Plenge-Bonig et al. 1995), por lo que posiblemente ésta sea la primera cita sobre el hallazgo de nódulos de *Onchocerca* spp. en ciervos en España.

Cabeza. - En el 76% de los animales se detectó la presencia de larvas de oéstridos (Diptera, Oestridae) pertenecientes a las especies *Pharyngomyia picta* y/o *Cephenemyia auribarbis*, ambas productoras de miasis específicas del ciervo. En las fases iniciales, la apertura craneana longitudinal permite la detección de larvas

inmaduras en los cornetes nasales (Figura 3) y los estados avanzados se evidencian por inspección de las fosas faríngeas en la base de la cabeza, anormalmente dilatadas por la presencia de las larvas (Figura 4). La cronobiología de estos dípteros ha sido ampliamente estudiada en el centro y sur de España (Ruiz Martínez y Palomares 1993, Bueno de la Fuente et al. 1998, Valcárcel et al. 1999, De la Fuente et al. 2000).

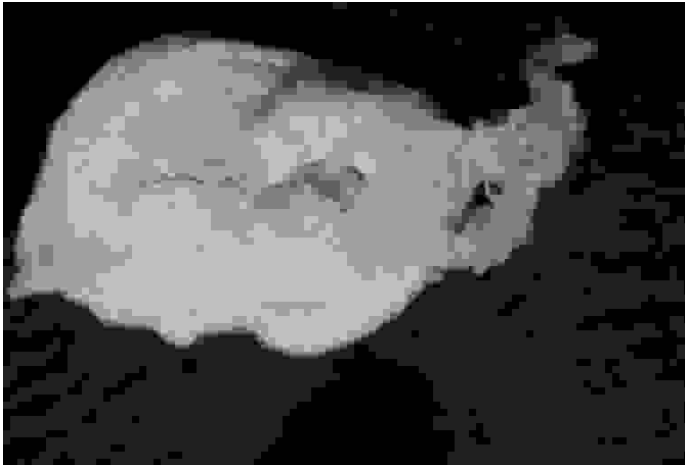


Figura 2. Adultos de *Onchocerca* sp. en un nódulo subcutáneo (2 cm diámetro) extraído de la cara interna de la piel. Hospedador: *Cervus elaphus*. Quintos de Mora (Toledo), 1998/99.

Subcutaneous nodule (2 cm diameter) with adults of Onchocerca sp. Host: Cervus elaphus. Quintos de Mora (Toledo), 1988/99

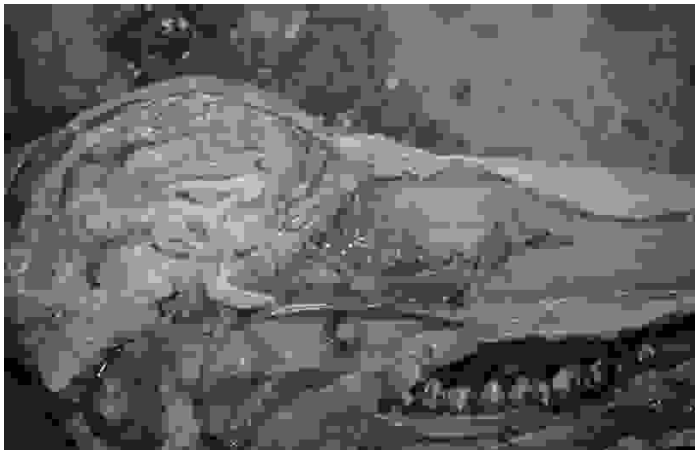

Figura 3. Cabeza abierta longitudinalmente, mostrando larvas de oéstridos en los cornetes nasales. Hospedador: *Cervus elaphus*. Quintos de Mora (Toledo), 1998/99.

Midsagittal cut on the skull, showing Oestrid larvae along the ethmoid olfactory area. Host: Cervus elaphus. Quintos de Mora (Toledo), 1988/99



Figura 4. Cabeza observada ventralmente, mostrando larvas maduras de oéstridos en las fosas faringeadas. Hospedador: *Cervus elaphus*. Quintos de Mora (Toledo), 1998/99.

Ventral view of head showing third instar pharyngeal Oestridae within the retropharyngeal pouches. Host: Cervus elaphus. Quintos de Mora (Toledo), 1988/99

Pulmón.- En ningún animal se observó parasitación por adultos de *Dictyocaulus viviparus* (Strongylida, Dictyocaulidae) en tráquea o bronquios, en contraste con las elevadas prevalencias detectadas en ciervos jóvenes del norte de Europa (Jorgensen y Vigh-Larsen 1986). Posiblemente, la imposibilidad de contacto con vacuno doméstico como consecuencia del aislamiento de la finca haya prevenido la entrada de este parásito en el área.

Por el contrario, en todas las épocas del año se detectaron lesiones provocadas por protostrongílidos (Strongylida, Protostrongylidae) en el parénquima pulmonar, identificándose la especie *Elaphostrongylus cervi* por examen microscópico de las larvas (Figura 5), detectables también por coprología con una prevalencia global del 95%. De forma similar, en otras áreas de Europa, *E. cervi* es uno de los endoparásitos más prevalentes en los ciervos silvestres (Munro y Hunter 1985, Demiaszkiewicz 1987), que constituyen su reservorio natural (Mason 1995) y en los que provoca neumonías intersticiales de carácter leve (Munro y Hunter 1983). Sin embargo, la localización nerviosa y muscular de los parásitos adultos puede originar trastornos neurológicos importantes en hospedadores no habituales como el alce (*Alces alces*), el ciervo mula (*Odocoileus hemionus*) o la cabra doméstica (Mason 1995, Pusterla et al. 1998).

Aparato digestivo.- En la mayoría de los animales, la detección de parásitos adultos en el digestivo fue corroborada por hallazgo de huevos en heces. Los parásitos detectados fueron:




Figura 5. Larva I de *Elaphostrongylus cervi* (x 200) extraída de un nódulo pulmonar. Hospedador: *Cervus elaphus*. Quintos de Mora (Toledo), 1998/99

Larva I of Elaphostrongylus cervi (x200) from nodular lesions in lung surface.
Host: Cervus elaphus. Quintos de Mora (Toledo), 1988/99

- En esófago: el nematodo *Gongylonema pulchrum* (Spirurida, Thelaziidae), con una prevalencia global del 55%. Por su localización bajo la mucosa esofágica (Figura 6), estos vermes pueden pasar inadvertidos, por lo que su detección exige una observación minuciosa. En los rumiantes domésticos se atribuye una patogenicidad leve a esta especie (Urquhart et al. 1987).




Figura 6. Adultos de *Gongylonema pulchrum* enroscados bajo la mucosa esofágica. Hospedador: *Cervus elaphus*. Quintos de Mora (Toledo), 1998/99.

Gongylonema pulchrum adult worms embeded in the oesophageal mucosa.
Host: Cervus elaphus. Quintos de Mora (Toledo), 1988/99

- En abomaso: nematodos de diversos géneros de trichostrongílidos (Strongylida, Trichostrongylidae) en el 84% de los animales. Se trata de vermes muy pequeños y finos de color rojizo, que se encuentran adheridos a la mucosa (Figura 7) o desprendidos entre el contenido del abomaso. Algunas especies parasitan también a los rumiantes domésticos y, como en éstos, pueden provocar en los ciervos procesos clínicos graves (Fletcher 1982, Connan 1991 y 1996).




Figura7. Mucosa del abomaso con adultos de Trichostrongylidae. Hospedador: *Cervus elaphus*. Quintos de Mora (Toledo), 1998/99.

Trichostrongylidae adult worms on the abomasal mucosa. Host: *Cervus elaphus*. Quintos de Mora (Toledo), 1988/99

- En Intestino delgado: el cestodo *Moniezia benedeni* (Figura 8) (Cyclophyllidea, Anoplocephalidae), con una prevalencia global del 4%, detectándose de forma casi exclusiva en animales menores de un año. En los rumiantes domésticos, esta cestodosis es también propia de animales jóvenes que salen por primera vez a los pastos, pudiendo producir enteritis importantes (Ramajo Martín y Muro Álvarez 1999).
- En ciego: nematodos de los géneros *Oesophagostomum* (Stongylida, Chabertidae) y *Trichuris* (Enoplida, Trichuridae). Son parásitos fácilmente detectables, por su tamaño. Ambos géneros tienen especies comunes a ungulados domésticos y silvestres. La prevalencia del género *Oesophagostomum* resultó muy elevada (86%) y similar a la detectada en trichostrongílidos. Por el contrario, la prevalencia global del género *Trichuris* no superó el 19%, presentándose con mayor frecuencia en animales menores de un año, de forma similar a lo que ocurre en ganadería ovina (Soulsby 1987) y porcina (Cordero del Campillo e Hidalgo Argüello 1999).

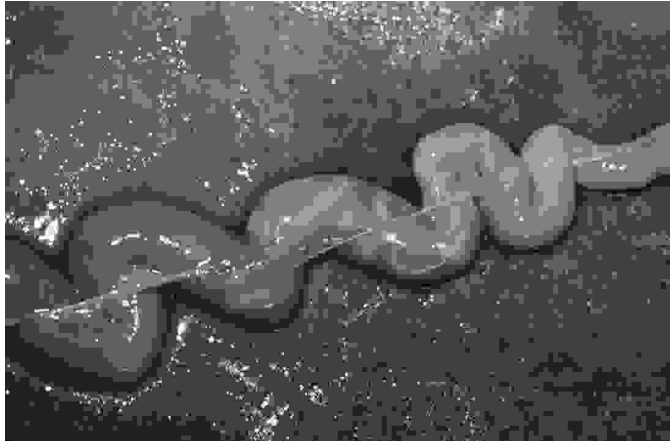


Figura 8. Intestino delgado parasitado por *Moniezia benedeni*. Hospedador: *Cervus elaphus*. Quintos de Mora (Toledo), 1998/99.

Moniezia benedeni within the small intestine. Host: *Cervus elaphus*.
Quintos de Mora (Toledo), 1988/99

Hígado.- Entre los parásitos detectados más esporádicamente (5%), cabe destacar el nematodo *Elaeophora elaphi* (Spirurida, Onchocercidae), cuyos adultos se localizan en la vena porta hepática (Figura 9). La descripción de esta especie es muy reciente y se debe a Hernández Rodríguez et al. (1986), quienes la detectaron por vez primera en un ciervo capturado en la provincia de Córdoba. Con posterioridad, ha sido también observada en el centro de España (García Romero et al. 1999). La detección de *Cysticercus tenuicollis* (fase larvaria del cestodo *Taenia hidatigena*) (Cyclophyllidea, Taeniidae) en la superficie hepática o en el omento de algunos animales fue muy escasa (2%). No se observó parasitación alguna por otros metacestodos, a pesar de que existían precedentes de detección esporádica de hidatidosis en ciervos abatidos, justificable por la presencia de zorros en la finca. Tampoco se observó parasitación por los trematodos *Fasciola hepatica* o *Dicrocoelium dendriticum*, a pesar de que el carácter estepario del hábitat estudiado es potencialmente favorable para el desarrollo de este último, cuya presencia, además, ha sido ocasionalmente detectada en ciervos de hábitats similares por García Romero et al. (2000). Es posible que la escasez actual de conejos en la finca (importantes reservorios silvestres de *D. dendriticum*), provocada por la neumonía vírica hemorrágica y la posterior expansión del zorro, halla reducido la presencia de este trematodo en el área, aunque carecemos de información sobre su prevalencia en otros herbívoros de la zona.

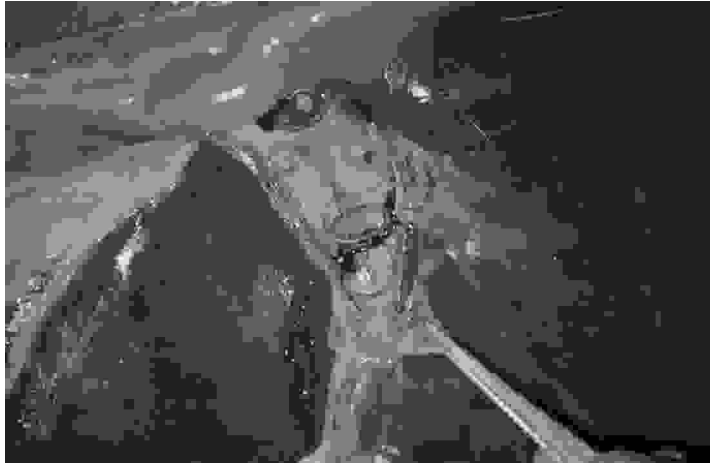


Figura 9. Adulto de *Elaeophora elaphi* en vena porta. Hospedador: *Cervus elaphus*. Quintos de Mora (Toledo), 1998/99.

Adult Elaeophora elaphi in the portal vein. Host: Cervus elaphus. Quintos de Mora (Toledo), 1988/99

Musculatura.- En el 88% de las muestras musculares analizadas se detectó la presencia de quistes microscópicos de protozoos del género *Sarcocystis* (Apicomplexa, Sarcocystidae), siendo ésta una de las parasitaciones más frecuentemente detectadas en nuestro estudio, en consonancia con las elevadas prevalencias de parasitación por este género detectadas en éste y otros ungulados silvestres (Pond y Speer 1979, Collins 1981, Hernández Rodríguez et al. 1981, Dubey y Lozier 1983).

AGRADECIMIENTOS

Queremos dar las gracias a todo el personal de "Quintos de Mora". Especialmente a D. Carlos Rodríguez Vigal, subdirector de la finca, cuya ayuda ha sido esencial en la elaboración de ese estudio, así como a D. Natividad del Polo Arévalo y D. Justiniano Morales Naranjo, por su importante colaboración en las capturas. Agradecemos también a Dña. Gema Ruiz Rodríguez, D. Luis Poyatos Villa, D. Lucas Rodríguez Piga y D. Víctor Ondo su colaboración en la recogida y procesado de muestras durante su estancia en el Departamento de Patología Animal I (Sanidad Animal) como alumnos internos.

REFERENCIAS

- BARUS, V. y P. KOUBEK (1993). Evidence on the occurrence of *Onchocerca skrjabini* (Nematoda: Onchocercidae) in the Czech Republic. *Helminthologia*, 30: 105-118.
- BUENO DE LA FUENTE, M. L., V. MORENO, J. M. PÉREZ, I. RUIZ-MARTÍNEZ y R.C. SORIGUER (1998). Oestrosis in red deer from Spain. *Journal of Wildlife Diseases*, 34 (4): 820-824.
- COLLINS, G. H. (1981). Studies in *Sarcocystis* species VIII: *Sarcocystis* and *Toxoplasma* in red deer (*Cervus elaphus*). *New Zealand Veterinary Journal*, 29: 126-127.
- CONNAN, R. M. (1991). Type II ostertagiosis in farmed red deer. *The Veterinary Record*, 128: 233-235.

- CONNAN, R. M. (1996). Observations on the epidemiology of gastrointestinal nematodes of farmed red deer in central southern England. *The Veterinary Record*, 139: 228-232.
- CONNAN, R. M. (1998). Worm control – a new and practical approach for farmed red deer. *Deer Farming*, 55: 30-32.
- CORDERO DEL CAMPILLO, M. Y M.R. HIDALGO-ARGÜELLO (1999). Tricuriosis del cerdo. Pp 478-480. En: M. Cordero del Campillo y F.A. Rojo Vázquez (eds.). *Parasitología Veterinaria*. McGraw- Hill Interamericana de España, S.A.U.
- DAWSON, J. E., D. E. STALLKNECHT, W. HOWERTH, C. WARNER, K. BIGGIE, W. R. DAVIDSON, J. M. LOCKART, V. F. NETTLES, J. G. OLSON Y J. E. CHILDS (1994). Susceptibility of white-tailed deer (*Odocoileus virginianus*) to infection with *Ehrlichia chaffeensis*, the etiologic agent to human ehrlichiosis. *Journal of Clinical Microbiology*, 33 (11): 2725-2728.
- DEMIASZKIEWICZ, A. W. (1993). Redescription of *Onchocerca jakutensis*. *Acta Parasitologica*, 38 (3): 124-127.
- DEMIASZKIEWICZ, A. W. (1987). *Elaphostrongylus cervi* Cameron, 1931 in European red deer (*Cervus elaphus*) in Poland. *Acta Parasitologica Polonica*, 32 (2): 171-178.
- DROZDZ, J., A. MALCZEWSKI, A. W. DEMIASZKIEWICZ Y J. LACHOWICZ (1997). The helminthofauna of farmed deer (Cervidae) in Poland. *Acta Parasitologica*, 42 (4): 225-229.
- DE LA FUENTE, C., J. M. SAN MIGUEL, M. SANTÍN, J. M. ALUNDA, I. DOMÍNGUEZ, A. LÓPEZ, M. CARBALLO Y A. GONZÁLEZ (2000). Pharyngeal bot flies in *Cervus elaphus* in central Spain: prevalence and population dynamics. *Journal of Parasitology*, 86 (1): 33-37.
- DUBEY, J. P. Y S. M. LOZIER (1983). *Sarcocystis* infection in the white-tailed deer (*Odocoileus virginianus*) in Montana: intensity and description of *Sarcocystis odoi* n sp. *American Journal of Veterinary Research*, 44 (9): 1738-1743.
- ENCINAS-GRANDES, A., A. OLEAGA-PÉREZ Y R. PÉREZ-SÁNCHEZ (1999). Parasitosis cutáneas y afines de los rumiantes. Pp 420-429. En: M. Cordero del Campillo y F.A. Rojo Vázquez (eds.). *Parasitología Veterinaria*. McGraw- Hill Interamericana de España, S.A.U.
- FLETCHER, T. J. (1982). Management Problems and disease in farmed deer. *The Veterinary Record*, 111: 219-233.
- GARCÍA-ROMERO, C., J. CORCHERO Y F. VALCÁRCEL (2000). Endoparasitosis del ciervo: parasitosis hepáticas y cestodos. *Ovis*, 69 (en prensa).
- GARCÍA-ROMERO, C., F. VALCÁRCEL, J. CORCHERO, J. M. PÉREZ Y A. S. OLMEDA (1999). Datos preliminares sobre las helmintosis del ciervo (*Cervus elaphus*) en la provincia de Ciudad Real. VI Congreso Ibérico de Parasitología. Córdoba, España.
- HERNÁNDEZ-RODRÍGUEZ, S., I. NAVARRETE Y F. MARTÍNEZ-GÓMEZ (1981). *Sarcocystis cervicanis*, nueva especie parásita del ciervo (*Cervus elaphus*). *Revista Ibérica de Parasitología*, 41(1): 43-51.
- HERNÁNDEZ RODRÍGUEZ, S., F. MARTÍNEZ GÓMEZ Y P. GUTIÉRREZ-PALOMINO (1986). *Elaeophora elaphi* n sp. (Filarioidea; Onchocercidae) parasite of the red deer (*Cervus elaphus*). *Annales de Parasitologie Humaine et Comparée*, 61 (4): 457-463.
- HOOD, B. R., M. C. ROGNLIE Y S. E. KNAPP (1997). Fascioloidiasis in game-ranched elk from Montana. *Journal of Wildlife Diseases*, 33: 882-885.
- HUELL, L. E. Y V. DÍAZ-SAEZ (1987). Ixódidos (Acarina, ixodidae) parásitos del ciervo (*Cervus elaphus* L.) en Sierra Morena (España). *Revista Ibérica de Parasitología*, 47 (3): 309-310.

- HUGONNET, L., G. MONTAGUT Y J. EUZEY (1981). Incidences réciproques des infestations helminthiques des ruminant sauvages et des ovins domestiques en alpage en vanoise. *Bulletin de la Société Scientifique de Vétérinaire et Médecine Comparée*, 83 (4): 193-199.
- JORGENSEN, R. J. Y F. VIGH-LARSEN (1986). Preliminary observations on lungworms in farmed and feral red deer (*Cervus elaphus*) in Denmark. *Nordisk Veterinaer Medicin*, 38 (3): 173-179.
- LAFRANCHI, P., F. TOLARI, R. FORLETTA, P. G. MENEGUZ Y L. ROSSI (1984). The red deer as reservoir of parasitic and infectious pathogens for cattle. *Annali della Facoltà di Medicina Veterinaria di Torino*, 30: 3-17.
- MARTÍNEZ-GÓMEZ, F., S. HERNÁNDEZ-RODRÍGUEZ, P. RUIZ-SÁNCHEZ, R. MOLINA-RODERO Y A. MARTÍNEZ-MORENO (1990). Hypodermosis in the red deer *Cervus elaphus* in Córdoba, Spain. *Medical and Veterinary Entomology*, 4: 311-314.
- MASON, P. C. (1995). *Elaphostrongylus cervi* and its close relatives; a review of protostrongylids (Nematoda, Metastrongyloidea) with spiny-tailed larvae. *Surveillance*, 22 (1): 19-24.
- MATUSCHKA, F. R., M. HEILER, H. EIFFERT, P. FISHER, H. LOTTER Y A. SPIELMAN (1993). Diversionary role of hoofed game in the transmission of lyme disease spirochetes. *American Journal of Tropical Medicine and Hygiene*, 48 (5): 693-699.
- MUNRO, R. Y A. R. HUNTER (1983). Histopathological findings in the lungs of Scottish red and roe deer. *The Veterinary Record*, 112: 194-197.
- MUNRO, R. Y A. R. HUNTER (1985). Lung, heart and liver lesions in adult red deer: a histopathological survey. *British Veterinary Journal*, 141: 388-396.
- PÉREZ, J. M., J. E. GRANADOS E I. RUIZ-MARTÍNEZ (1995). Studies on the hypodermosis affecting red deer in central and southern Spain. *Journal of Wildlife Diseases*, 3(4): 486-490.
- PLENGE-BONING, A., M. KROMER Y D. W. BUTNER (1995). Light and electron microscopy studies on *Onchocerca jakutensis* and *O. flexuosa* of red deer show different host-parasite interactions. *Parasitology Research*, 81 (1): 66-73.
- POND, D. B. Y C. A. SPEER (1979). *Sarcocystis* in free ranging herbivores on the National Bison Range. *Journal of Wildlife Diseases*, 15: 51-53.
- PUSTERLA, N., H. HERTBERG, M. VIGLEZIO, T. VANZETTI. Y U. BRAUN (1998). Incidence of lumbar paralysis in goats and the occurrence of *Elaphostrongylus cervi* in red deer in Canton Ticino, Switzerland. *Schweizer Archiv für Tierheilkunde*, 140 (2): 76-82.
- RAMAJO-MARTÍN, V. Y A. MURO-ÁLVAREZ (1999). Cestodosis digestivas de los rumiantes. Pp 229-234. En: M. Cordero del Campillo y F.A. Rojo Vázquez (eds.). *Parasitología Veterinaria*. McGraw- Hill Interamericana de España, S.A.U.
- RUIZ-MARTÍNEZ, I. Y F. PALOMARES (1993). Ocurrence and overlapping of pharyngeal bot flies *Pharyngomyia picta* and *Cephenemyia auribarbis* (Oestridae) in red deer of southern Spain. *Veterinary Parasitology*, 47: 119-127.
- SORIGUER, R. C., P. FANDOS, E. BERNALDEZ Y J. R. DELIBES (1994). *El ciervo en Andalucía*. Junta de Andalucía. Dirección General de Investigación, Tecnología y Formación Agroalimentaria y Pesquera. Sevilla. 244 pp.
- SOULSBY, E. J. L. (1987). *Parasitología y enfermedades parasitarias en los animales domésticos*, 7ª edición. Nueva Editorial Interamericana S.A. México, D.F. 336 pp.
- URQUHART, G. M., J. ARMOUR, J. L. DUNCAN, A. M. DUNN Y F. W. JENNINGS. (1987). *Veterinary Parasitology*. Longman Scientific & Technical, Cambridge. 286 pp.

- VALCÁRCEL, F., C. GARCÍA ROMERO, J. CORCHERO, J. M. PÉREZ, E. CARIDE Y A.S. OLMEDA (1999). Datos Preliminares sobre los artrópodos del ciervo (*Cervus elaphus*) en la provincia de Ciudad Real. *VI Congreso Ibérico de Parasitología*. Córdoba, España.
- WATSON, T. G. Y W. A. G. CHARLESTON (1983). The significance of parasites in farmed deer. En: *Biology of Deer Production. Proc. International Conf. Dunedin, New Zealand*: 13-18.